

# Chronischer Juckreiz im Genital

Nicht immer sind es Pilze, auch nicht infektiöse Dermatosen sind häufige Ursachen

Juckreiz ist ein häufiges Symptom im äusseren Genital. Häufigste Ursachen sind *Candida albicans* oder Dermatosen wie die Candidose durch Lichen sclerosus, Lichen planus und die Psoriasis der Vulva. Weitere Ursachen wie Hauttrockenheit und Hautbeschädigung als Folge veränderter Waschgewohnheiten nehmen deutlich zu. Wichtigste Massnahme ist die richtige Diagnose, Entfernung des Auslösers und eine konsequente Hautpflege mit Fett.

EIKO E. PETERSEN

Die Zahl der Patientinnen, die über Beschwerden im Vulvabereich klagen, hat in den letzten Jahren deutlich zugenommen. Zum einen liegt dies daran, dass die Patientinnen sensibler und anspruchsvoller sind. Zum anderen ist ein gewisser Wandel bei den Ursachen aufgetreten. Auch gibt es zu wenige Ärztinnen und Ärzte, die mit Erkrankungen der Vulva vertraut sind. Zu rasch wird ohne genaue Untersuchung ein Abstrich entnommen und gehofft, das Labor

bringe die richtige Diagnose. Infektionen werden immer seltener, Dermatosen, Allergien, Dysplasien und Hautbeschädigungen dagegen nehmen zu. Manches wird in gut gemeinter Absicht durch zu vieles Waschen mit zum Teil die Haut eher schädigenden Mitteln verursacht oder verschlimmert.

## Besonderheiten der Haut im Anogenitalbereich

Der Introitus ist der empfindlichste und verletzlichste Bereich der Vulva. Er ist der Hauptort der Beschwerden. Während der Introitus besonders empfindlich ist (Lustempfinden) und die engste Stelle der Vagina darstellt, ist das Vaginaepithel dagegen kräftig sowie widerstandsfähig und daher seltener der Ort von Beschwerden.

Die Haut des Anogenitalbereichs wird mechanisch strapaziert (bei Reinigung und Geschlechtsverkehr), was zu Beschädigungen und Veränderungen wie zum Beispiel Lichen simplex chronicus führen kann. Diese Hautregion ist reichlich mit Mikroorganismen kolonisiert (Haut- und Darmkeime) und sie wird zusätzlich mit Keimen und Erregern des Partners konfrontiert. Die Belastbarkeit der Haut des Anogenitalbereichs ist von genetischen und hormonellen Faktoren abhängig; ohne Östrogene sind die Zellen klein und das Epithel ist dünn. Läsionen begünstigen Infektionen, zum Beispiel durch Herpes- und Papillomaviren. Die Haut des Anogenitalbereichs kann von verschiedenen Dermatosen befallen werden, und die Innenseite der kleinen Labien ist besonders betroffen.

Beschwerden am äusseren Genital treten bei Entzündungen auf, die durch Infektionen hervorgerufen werden, welche in der Regel akute Ereignisse sind, oder Dermatosen, die eher chronisch verlaufen sowie Dysplasien mit Erosionen und Hautverletzungen.

## Juckreiz ist ein häufiges Symptom

Im Bereich der gesamten Haut betrifft er bis zu 17 Prozent, im Genital bis zu 5 Prozent der Bevölkerung. Ab 6 Wochen chronifiziert der Juckreiz und ist dann schwerer zu beseitigen. Wichtigster Vermittler ist das Histamin, welches in den Mastzellen gespeichert ist. Nervenfasern leiten das Jucksignal ins Gehirn. Auslöser von Juckreiz können sein:

- ❖ allergische Reaktionen
- ❖ Infektionen durch Pilze und Protozoen
- ❖ Dermatosen wie Lichen sclerosus, Lichen planus, Psoriasis
- ❖ trockene Haut
- ❖ Medikamente und Kosmetika
- ❖ Leber- und Nierenerkrankungen.

## Merksätze

- ❖ Die Candidose ist nahezu die einzige Infektion, bei der Juckreiz im Vordergrund steht, aber nicht jeder Juckreiz ist mit Candidose gleichzusetzen.
- ❖ Genauso häufig sind entzündliche, nicht infektiöse Dermatosen die Ursachen für Juckreiz, wie Lichen sclerosus, Lichen planus und die Psoriasis der Vulva.
- ❖ Lichen sclerosus kann auch schon bei Mädchen und jungen Frauen vorkommen.
- ❖ Leider wird die noch heilbare Frühform des Lichen planus meistens nicht erkannt.
- ❖ Bei Juckreiz im Genital ist eine konsequente Fettpflege sinnvoll.
- ❖ Östrogene verbessern die Haut, wirken aber nicht gegen Juckreiz, im Gegenteil, sie können Candidosen begünstigen.

Tabelle:

## Therapeutische Möglichkeiten bei Juckreiz im Genital

### Beseitigung des Auslösers

- ❖ bei Pilzinfektion Antinfektivum (Fluconazol)
- ❖ bei Allergie Weglassen des Agens

### Fettpflege

- ❖ bei trockener Haut
- ❖ bei Lichen simplex chronicus
- ❖ bei Dermatosen zur Hautschonung und damit Reduktion der Entzündungsreaktion

### Kortikosteroidsalbe

- ❖ bei Allergien und Dermatosen

### Therapieoptionen der 2. Wahl

- ❖ Antihistaminika
- ❖ Immunmodulatoren
- ❖ Opioidantagonisten
- ❖ Antidepressiva

Die therapeutischen Möglichkeiten bei Juckreiz im Genital sind in der *Tabelle* zusammengefasst.

### Pilzinfektionen

Die Candidose gehört zu den häufigen Ursachen von Juckreiz im Genitalbereich und ist nahezu die einzige Infektion, bei der der Juckreiz im Vordergrund steht. Das darf aber nicht dazu führen, dass jeder Juckreiz mit einer Candidose gleichgesetzt wird. Die Candidose kann die alleinige Ursache des Juckreizes sein, aber auch nur eine zusätzliche Komponente. Pilze sollten daher immer bei unklarem Juckreiz mittels Kultur ausgeschlossen werden, da eine Behandlung leicht möglich ist.

Das klinische Bild einer Pilzinfektion ist sehr variabel und reicht von leichter Rötung über Knötchen (*Abbildung 1*) bis hin

zu massivem, fest-bröckeligem gelbem Fluor (*Abbildung 2*). Im Mikroskop sind bei Entnahme des richtigen Materials immer Pilzelemente und Entzündungsreaktion, das heisst mehr Granulozyten als Epithelzellen, zu sehen. Pseudomyzel ist nahezu beweisend für eine Infektion durch *Candida albicans*, dem häufigsten und wichtigsten Erreger einer genitalen Pilzinfektion.

Die Standardtherapie ist bei der unkomplizierten, nur gelegentlich auftretenden Candidose die Lokalbehandlung, bei der chronisch rezidivierenden ist es die orale Therapie mit Fluconazol. Kultureller oder mikroskopischer Pilznachweis ohne Entzündungsreaktion und ohne Juckreiz stellt lediglich eine Pilzkolonisation dar, die bei bis zu 20 Prozent der Frauen gefunden wird und nicht behandelt werden muss. Es gibt nur eine Ausnahme, nämlich vor der Entbindung.

*Candida glabrata* verursacht keine Beschwerden und eine entsprechende Infektion ist daher nicht behandlungsbedürftig. Wegen seiner hohen Resistenz ist dies auch meist nicht möglich.

Nach der Candidose sind entzündliche, nicht infektiöse Dermatosen die häufigsten Ursachen für Juckreiz. Bei einem chronischem Juckreiz ist unbedingt daran zu denken.

### Lichen sclerosus

Lichen sclerosus ist die weitaus häufigste juckende, entzündliche, nicht infektiöse Dermatose der Vulva. Sie ist nicht auf das höhere Alter begrenzt, sondern kommt auch schon bei 3-jährigen Mädchen vor. Dieser Umstand ist der Grund dafür, dass viele junge Frauen oft zu lange unnötig mit Antimykotika und damit falsch behandelt werden. Wie alle sogenannten Immunerkrankungen nimmt die Häufigkeit im reifen Alter aber deutlich zu.

Das klinische Bild ist ausserordentlich variabel. Meist beginnen die weisslichen Veränderungen am Präputium (*Abbildungen 3 und 4*). Im Spätstadium dominieren Hyperkeratosen, Synechien und Hautbeschädigungen das Bild (*Abbildung 5*). Auch Urethra und Analbereich können betroffen sein. Zusätzliche Erkrankungen wie Infektionen können ebenfalls vorliegen. Die Diagnose kann klinisch gestellt, aber nur histologisch gesichert werden.

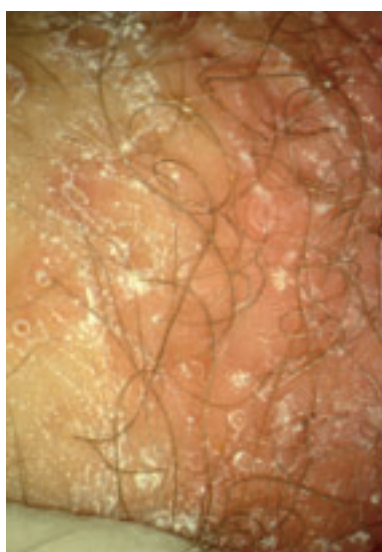

Abbildung 1: Candidose der Vulva mit Rötung und weissen Stippchen

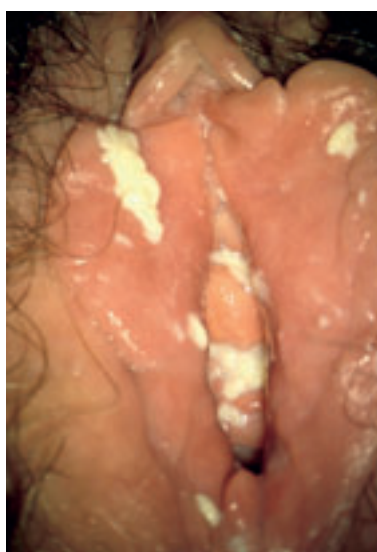

Abbildung 2: Ausgeprägte Candidose mit reichlich festem Fluor

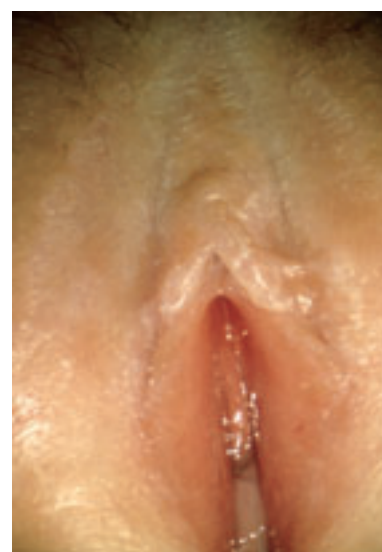

Abbildung 3: Lichen sclerosus bei 10-jährigem Mädchen

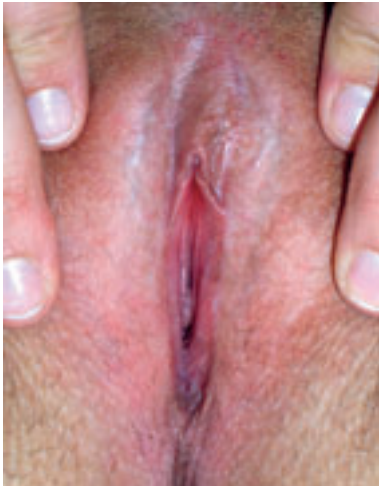

Abbildung 4: Lichen sclerosus, frühe Form bei 20-jähriger Frau

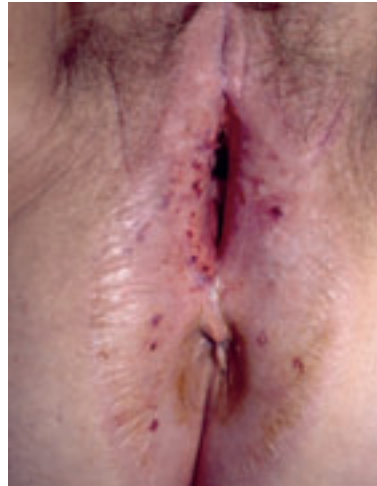

Abbildung 5: Lichen sclerosus im Spätstadium bei 70-jähriger Frau

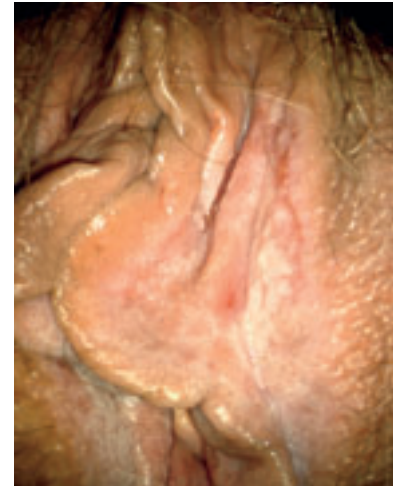


Abbildung 6: Lichen planus bei 59-jähriger Frau

Die empfohlene Therapie besteht heute hauptsächlich in der Gabe von Kortikosteroidsalbe. Dabei ist entscheidend, mit einem hoch wirksamen Kortikosteroid, zum Beispiel Clobetasol (Dermovate®), zu beginnen und langfristig ein weniger atrophisierendes Kortikoidsteroid, zum Beispiel Clobetason (Emovate®), zu verwenden. Oft ist eine Intervalltherapie für jeweils 2 bis 4 Wochen ausreichend. Die Indikation zur Therapie stellen der Juckreiz und der Befund. Regelmäßige, mehrfach tägliche Fettpflege mit zum Beispiel Deumavan® spart Kortikosteroide. Durch die Verminderung des Drucks auf die Haut durch Kleidung und bei Reinigungsmassnahmen kommt es zu einer geringeren Entzündungsreaktion in der Haut. Auch wird durch die Fettpflege die verminderte Talgbildung, die Ursache der Trockenheit und Verletzlichkeit, etwas ausgeglichen.

Testosteron ist seit Jahren obsolet. Immunmodulatoren wie Protopic® und Elidel® sind eine Alternative zum Kortikoidsteroid, da sie nicht zu Atrophie führen. Ihre Wirkung ist aber deutlich schwächer. Auch wurden Nebenwirkungen berichtet, weshalb sie nur zweite Wahl sind und es Einschränkungen gibt.

Spätfolgen bei Lichen sclerosus sind Atrophien, besonders der kleinen Schamlippen, Synechien von Präputium, sodass die Klitoris nicht mehr zu sehen ist, und eine Introitusverengung, die keinen Geschlechtsverkehr mehr erlaubt und in bis zu 5 Prozent ein Übergang in ein Vulvakarzinom. Eine Kontrolle alle 6 bis 12 Monate mit Therapieberatung wird daher empfohlen.

### Lichen planus

Er gehört zu den häufigsten entzündlichen, nicht infektiösen Dermatosen am Körper nach der Psoriasis. Dass er auch die Vulva befallen kann, ist immer noch zu wenig bekannt. Im Frühstadium, das über viele Jahre geht, besteht Juckreiz. Typisch sind weisse, zum Teil netzartige Strukturen, die mit dem Kolposkop gut erkennbar sind (Abbildung 6). Die frühen Stadien werden meist nur vom erfahrenen Untersucher vermutet und durch spezialisierte Histologen diagnostiziert. Nicht selten wird er mit einem Lichen sclerosus oder einem Ekzem verwechselt.

Im Spätstadium kommt es zu Erosionen an der Innenseite der kleinen Labien. Dann stehen der brennende Schmerz und der Berührungsschmerz ganz im Vordergrund. Dieses Stadium ist sehr viel besser bekannt, weshalb er im deutschsprachigen Raum Lichen ruber mucosae genannt wird. Der genitale Lichen planus ist oft auch mit einem Befall der Mundhöhle vergesellschaftet, was die Diagnose erleichtert.

Das grosse Problem für Patientinnen mit einem genitalem Lichen planus liegt darin, dass die mit Kortikosteroidsalbe heilbare Frühform (Abbildung 7) meist nicht erkannt wird. Die erosive Form des Lichen planus ist nur noch zu bessern, nicht mehr zu heilen. Die Therapie entspricht der des Lichen sclerosus.

Spätfolgen sind Synechien, Introitusverengung und Entartung bei bis zu 5 Prozent der Betroffenen. Eine Kontrolle alle 6 bis 12 Monate wird daher empfohlen.

### Psoriasis vulgaris

Es handelt sich um einen Entzündungsprozess mit einer Hyperproliferation der Keratinozyten. Der Prozess beruht auf einer reversiblen Fehlregulation verschiedener Wachstumsfaktoren und Zytokine.

Während Psoriasis an der normalen Haut und den üblichen Prädispositionsstellen leichter erkannt wird, ist die Diagnose an der Vulva schwieriger und wird daher oft relativ spät gestellt, insbesondere wenn dies die einzige Manifestationsstelle ist.

Die Diagnose kann aus dem klinischen Bild, der meist symmetrischen Anordnung der leicht erhabenen, flächigen Rötung mit scharfem Übergang zur gesunden Haut und dem Verlauf vermutet werden (Abbildung 8). Die Sicherung der Diagnose erfolgt durch die Histologie, wobei auch dies schwierig sein kann. Verwechslungen mit einem Kontaktekzem sind möglich. Typisch ist der chronische, an Intensität wechselnde Verlauf über Jahre. Eine leicht silbrige Schuppung ist für die Diagnosestellung hilfreich, besteht aber an der Vulva meist nicht.

Eine zusätzliche Pilzinfektion verstärkt den Juckreiz, weshalb Pilze mittels Pilzkultur immer ausgeschlossen werden sollten. Rasche Besserung bringt auch hier eine Kortikosteroidsalbe. Auch eine konsequente Fettpflege schwächt die Entzündungsreaktion in der Haut etwas ab.

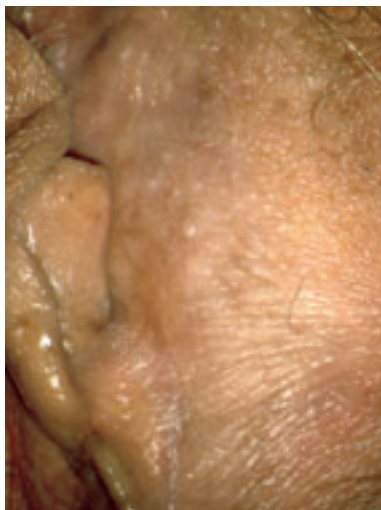


Abbildung 7: Gleiche Patientin wie in Abbildung 6 nach 4 Wochen Clobetasolsalbe

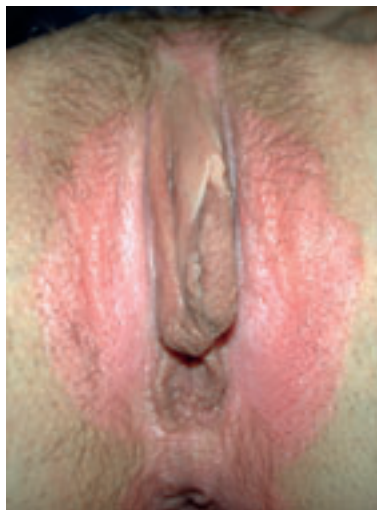

Abbildung 8: Psoriasis der Vulva mit scharf begrenzter Rötung bei 40-jähriger Patientin

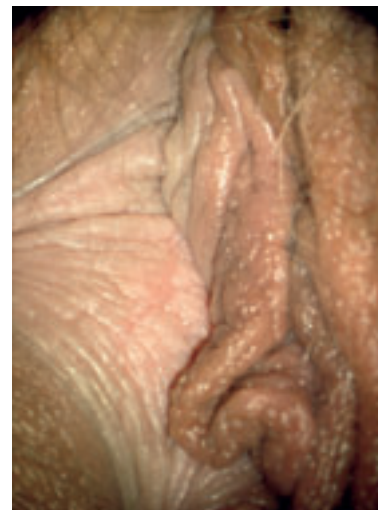


Abbildung 9: Lichen simplex chronicus mit einseitiger Hautvergrößerung bei 49-jähriger Patientin

## Ekzem

Ekzeme sind entzündliche, nicht infektiöse Intoleranzreaktionen der Haut mit reversibler Exsudation. Sie können durch eine Vielzahl exogener Noxen zusammen mit endogenen Reaktionsfaktoren ausgelöst werden. Bei der akuten Form findet man Bläschen und Nässen, während die chronische Form mit Schuppung und Verbreiterung der Epidermis (Akanthose) eher trocken ist.

Rasche Besserung bringt eine Kortikosteroidsalbe, Heilung aber nur das Weglassen des auslösenden Agens.

Ekzeme treten im Gefolge einer Pilzinfektion, einer Labienhyperplasie oder einer juckenden Dermatose auf.

## Lichen simplex chronicus

Chronischer Juckreiz ohne Pilznachweis mit Vergrößerung des Reliefs der Haut ist typisch für den Lichen simplex chronicus (Abbildung 9). Im Gegensatz zum Lichen sclerosus sind die Hautveränderungen oft einseitig und begrenzt. Ständiges Kratzen und Reiben verstärkt den Juckreiz und die Epithelveränderungen. Die Diagnose wird histologisch gesichert durch eine Hyperplasie der Epidermis bei fehlender Entzündungsreaktion. Manche sehen Lichen simplex chronicus als Variante des ektopischen Ekzems an.

Entscheidend für den Therapieerfolg sind die Dauerhaftigkeit der Bemühungen, das heisst das Unterlassen des Kratzens und Reibens sowie die konsequente Hautpflege mit verträglichen Fettpflegeprodukten. Kurzfristig ist die Anwendung einer Kortikosteroidsalbe hilfreich, insbesondere bei sekundär verursachter leichter Entzündung. Der Juckreiz wird hierdurch rasch gemildert, was das Unterlassen des Reibens erleichtert.

## Hautbeschädigungen

Hierunter fallen vor allem anfangs juckende Hautveränderungen. Vieles wird von der Patientin selbst verursacht durch zu häufiges oder intensives Waschen, was zu immer trockenerer Haut führen kann, oder durch ständiges Reiben und Kratzen, zum Beispiel im Gefolge einer Pilzinfektion, einer Labienhyperplasie oder einer juckenden Dermatose.

## Zusammenfassung

Juckreiz ist ein häufiges Symptom im äusseren Genital. Es gibt praktisch nur eine Infektion mit Juckreiz: die Candidose durch *Candida albicans*.

Mindestens genauso häufig, insbesondere bei chronischem Verlauf sind Dermatosen wie Lichen sclerosus, Lichen planus und die Psoriasis der Vulva. Seltener sind Ekzeme. Weiterhin nehmen andere Ursachen von Juckreiz im Genitalbereich wie Hauttrockenheit und Hautbeschädigung als Folge veränderter Waschgewohnheiten deutlich zu. Auch sind massive Hautbeschädigungen im Gefolge von Dermatosen wegen des quälenden Juckreizes keine Seltenheit.

Wichtigste Massnahme ist die richtige Diagnose, Entfernung des Auslösers und eine konsequente Fettpflege in diesem sensiblen und mikrobiell stark besiedelten Bereich. Östrogene verbessern die Haut, wirken aber nicht gegen Juckreiz, im Gegenteil, sie können Candidosen begünstigen. ❖

## Korrespondenzadresse:

Prof. Dr. med. Eiko E. Petersen  
 Facharzt für Frauenheilkunde und Infektiologie  
 Spezialsprechstunde für Vulvaerkrankungen  
 Eichbergstrasse 18  
 D-79117 Freiburg i. Brsg.  
 Tel.: 0049-761-646 88  
 Fax: 0049-761-646 44  
 E-Mail: eiko.petersen@web.de

Interessenkonflikte: keine deklariert

## Weiterführende Literatur:

Petersen EE: Farbatlas der Vulvaerkrankungen, 2. Auflage 2007, Kaymogyn GmbH  
 Petersen EE: Infektionen in Gynäkologie und Geburtshilfe, 5. Auflage, Thieme-Verlag 2011